

# 内臓動脈瘤におけるコイル塞栓術に関するガイドライン

日本 IVR 学会 編

# 目次

はじめに	P3
1. 本診療ガイドラインの基本理念と概要	
1.1 目的	P4
1.2 ガイドラインの利用者	P4
1.3 対象となる患者	P4
1.4 本ガイドラインがカバーする範囲	P4
1.5 本ガイドライン使用にあたっての注意事項	P4
1.6 既存のガイドライン	P6
1.7 作成法	P6
1.8 公開とガイドライン利用促進の工夫	P8
1.9 作成グループの構成	P8
1.10 利益相反	P9
1.11 資金および協力組織	P9
1.12 外部評価	P9
1.13 改訂予定	P9
2. CQ 一覧	P10
3. クリニカル・クエスチョン (Clinical question (CQ))	
3.1 CQ1 (真性)内臓動脈瘤の治療適応は何か？	P11
3.2 CQ2 (真性)内臓動脈瘤に対するコイル塞栓術の有効性は？	P14
3.3 CQ3 内臓動脈瘤塞栓術後の再発率は？	P18
3.4 CQ4 内臓動脈瘤塞栓の合併症とその対処方法は？	P20
3.5 CQ5 内臓動脈瘤塞栓術後の適切な経過観察方法は？	P22
4. 外部評価の結果	P25
利益相反 (conflict of interest: COI)に関する開示	P26

## はじめに

腹部内臓動脈瘤の治療における IVR(画像下治療)の重要性は近年高くなっており、離脱式コイルを使用した腹部内臓動脈瘤塞栓術の施行数が増加しています。日本 IVR 学会では、学会員および IVR を施行するすべての医師にむけて、IVR 手技の実践的指針となるよう、「内臓動脈瘤におけるコイル塞栓術に関するガイドライン」を公表いたします。腹部内臓動脈瘤の塞栓術を施行する際の参考にさせていただけると幸いです。なお、本ガイドラインの記載内容に関する責任は日本 IVR 学会 理事会ならびにガイドライン委員会に帰属します。ただし、臨床現場における手技の選択や保険適応外の機器の使用等については、必要に応じて施設の長、および倫理委員会の承認を経て、十分なインフォームド・コンセントを行い、患者を担当する医師が責任を持つものいたします。

高知大学医学部 放射線診断・IVR 学講座  
山上卓士  
(日本 IVR 学会ガイドライン委員会委員長)

# 1. 本診療ガイドラインの基本理念と概要

## 1. 目的

本ガイドラインは、離脱式コイルを使用する塞栓術が有用と考えられる代表的な疾患として、内臓動脈瘤に対する塞栓術の対象となる患者に最良の医療を提供することを目的とする。そのために、手技の統一化と周術期管理における重要なアウトカムにつき、エビデンスに基づき適切な臨床上的判断を行うための推奨を提供することを目的とするものである。さまざまな疾患において、IVR(画像下治療)の進歩は著しい。特にデバイスの発達と手技の進歩は現在もたゆみなく進められている。その中において、血管塞栓術はその内容も対象疾患も多岐にわたる。さまざまな疾患に対してコイルを用いて血管を塞栓する手技は、必要かつ基本的な手技である。しかしながら、これまでコイルの使用に関するガイドラインはなく、その使用は個々の判断に委ねられてきた。動脈に対する塞栓術はその領域によって専門性が分かれており、すべての動脈性疾患に対して統一したガイドラインを作成するのは困難と考えられる。今回、腹部内臓動脈瘤を対象に初回のガイドライン作成を行うこととした。腹部内臓動脈瘤破裂は致命率の高い疾患である。破裂を防止するためのさまざまな塞栓方法、手技の工夫がこれまでに行われており、動脈瘤塞栓術は内臓動脈瘤に対する治療の重要な一端を担ってきた。今後も未来のデバイスの進歩や手技の向上に伴い、より安全で有効な塞栓方法が検討されることが予想されるため、経時的なコイルガイドラインの改訂は必須であると思われる。また、保険診療として認められているこの治療法について、社会での広い認知を図ること、そして、その使用にあたってベースとなるガイドラインを設定することは、IVRの領域のみならず、昨今の医療情勢において必要なことと考えられる。また、保険診療の一環として行われる塞栓術における、高価なコイルの使用手技、施行の判断基準、ならびに、その根拠となることを目指して本ガイドラインの作成を行った。

## 2. ガイドラインの利用者

本ガイドラインの利用者として、国内で離脱式コイルを使用した内臓動脈瘤塞栓術に関与する医師、看護師、診療放射線技師を想定している。

## 3. 対象となる患者

本ガイドラインの対象は、離脱式コイルを使用した内臓動脈瘤塞栓術を予定している患者、およびその治療後の管理を要する患者である。

## 4. 本ガイドラインがカバーする範囲

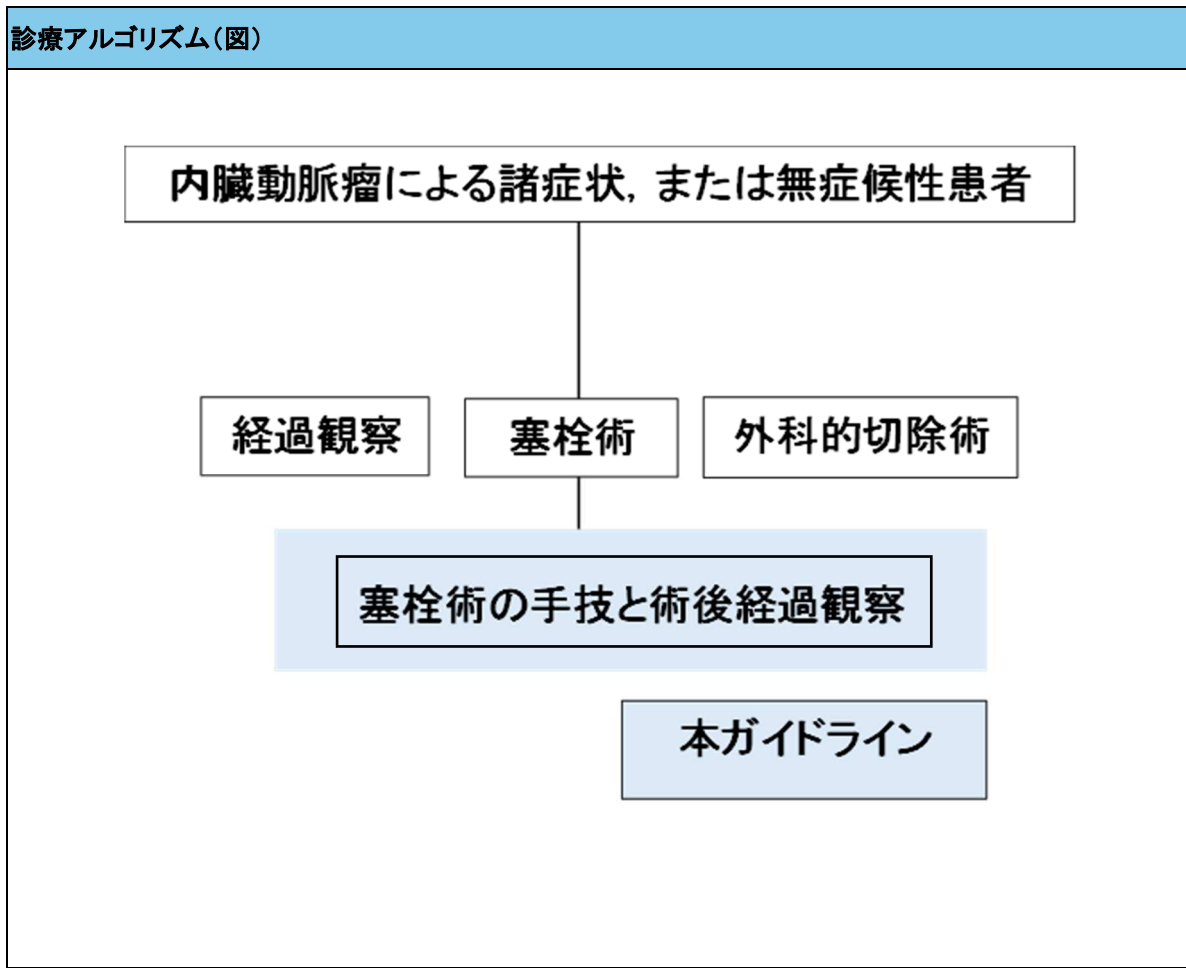
本ガイドラインがカバーする範囲は、「治療適応となる症候性、あるいは無症候性の内臓動脈瘤を有する患者に対する離脱式コイルを使用した塞栓術の手技」である。「外傷性や炎症性に伴う仮性動脈瘤に伴う動脈瘤に対する塞栓術の手技」はカバーしない。

## 5. 本ガイドライン使用にあたっての注意事項

本診療ガイドラインは、医療者の診療経験を否定するものではない。また、本ガイドラインに示される医療行為が必ずしも個々の患者の臨床状況に当てはまるとは限らない。このため、最終的な臨床判

断は、個々の臨床状況、臨床現場における人的資源や医療物資、医療機器、医療機関へのアクセスの容易さ、医療コスト、患者の価値観を加味して、患者と主治医が協働して行うべきものである。本ガイドラインも、臨床現場における医療従事者の意思決定の支援を目的としており、提示した推奨に従うよう強制するものではなく、推奨に従うことで必ずアウトカムが改善することを保証するものではない。本ガイドラインの推奨を参考に行われた医療行為により生ずる結果について、本ガイドライン作成委員会ならびに日本 IVR 学会は一切の責任を負うものではない。また、本診療ガイドラインは臨床現場での資料として活用されることを想定して作成されており、医療裁判の証拠として使用されることを想定していない。

## 【診療アルゴリズム】



### 6. 既存のガイドライン

内臓動脈瘤に対するコイル塞栓術に関する既存のガイドラインは無い。

### 7. 作成法

本ガイドラインの作成は、evidence based medicine (EBM)に基づき、可及的に最良のエビデンスを入手して作成する方針とした。適切なエビデンスがない場合には、現時点で明確とされているか否かを示したうえで、推奨グレードを決定した。内臓動脈瘤に対する経カテーテル的動脈塞栓術は、動脈瘤への血流遮断が最も重要である。本ガイドラインでは、動脈瘤の血流遮断に必要なコイルとそのためを使用すべきコイル本数の目安の指標を提示する。本ガイドラインの目的は、個々の医師の判断や手技を規制することではなく、一つの一般的なコンセンサスを示すものである。最終的な臨床判断は患者を直接担当する医師の裁量権に委ねられる。

#### 1. 作成委員会委員による clinical question (CQ) の選択

内臓動脈瘤に対する IVR は、緊急治療を要する動脈瘤破裂例と未破裂例に大別される。また塞栓術の方法は、動脈瘤内の塞栓および動脈瘤の親動脈の塞栓、これらの組み合わせた方法が症例

に応じて行われる。本疾患において臨床現場で IVR の適応を検討し、実際に施行する際に疑問となり得る項目について、作成委員会で CQ を選択して列挙した。またエビデンスとなる文献は症例報告や症例シリーズが中心であり、個々の治療法や病態については臨床試験やメタ解析があるとは考えにくいので、回答を得やすい程度に大きな括りでの CQ を設定した。

2. 文献検索

CQ を元にして、可能な限り PECO (patient, exposure, comparison, outcome) に基づくキーワードを設定し、PubMed ならびに医学中央雑誌を中心として文献検索を行い、文献検索リストを作成した。

3. 文献の批判的吟味と構造化抄録の作成

各 CQ を担当する委員は、回答を作成するのに必要と思われる全ての文献について構造化抄録を作成し、文献の批判的吟味を行った。

4. 構造化抄録の査読とエビデンスレベル付け

構造化抄録は、単純な読み違いや解釈の偏りを避けるため、委員による査読を行った。また「GRADE (Grading of Recommendations Assessment, Development and Evaluation) システム」を参照して、エビデンスの確実性の分類、推奨度分類と決定法を作成した。研究数と研究デザイン、介入と対照の効果ないしは害の程度、バイアスのリスク、非一貫性(結果が複数の研究全般にわたりに貫いているか)、非直接性、不精確さ、出版バイアスなどを評価し、4 段階に分類した(図)。

強	中	弱	非常に弱
効果の推定値に強く確信がある	効果の推定値に中程度の確信がある	確信は限定的である	効果の推定値がほとんど確信できない

また推奨分類と決定法については、エビデンスをもとに推奨を決定するプロセスとして、下記の項目を明示的に評価し、推奨のタイプと強さを決定した。合意には E メールを用いた Delphi 法によって意見を集約し、推奨を決定した。

1. エビデンスから推奨へ
2. この問題の優先度は高いか？
3. 予想される効果はどの程度か？
4. 予想される害はどの程度か？
5. アウトカム全般のエビデンスの確かさはどうか？
6. 患者の価値観や好みに重要な不確実性またはばらつきはあるか？
7. 効果と害のバランスは介入または比較対照を支持するか？
8. 重要な利害関係者にとって受け入れ可能なものか？
9. 介入は実行可能か？

## 5. 推奨のタイプ

推奨のタイプは、下記の表のように4種類に分かれる。なお、弱い推奨の場合、「弱い」という文言はエビデンスの弱さと混同される可能性があるため「条件付き」、「任意」、「限定的」に置き換え可能とされており、本ガイドラインでは「条件付き」すなわち「セッティング、入手可能な資源、患者の価値観などを条件とする推奨」または「提案」を用いる。

推奨の強さ	強い	弱い	弱い	強い
推奨	…を行うよう推奨する	…を行うよう提案する	…を行わないよう提案する	…を行わないよう推奨する

## 8. 公開とガイドライン利用促進の工夫

本ガイドラインは、PDFとして日本 IVR 学会ホームページに掲載し、無償でダウンロードできるようにするとともに、審査をうけ、Minds ホームページに公開予定である。さらに、海外への情報発信のため、英文論文を作成し、英文誌に投稿する。また、日本 IVR 学会の一般患者向けのパンフレットに、本ガイドラインの内容を反映する。

## 9. 作成グループの構成

作成委員会の組織構成

1. 日本 IVR 学会 内臓動脈瘤におけるコイル塞栓術に関するガイドライン作成委員会  
委員長  
小金丸雅道(久留米大学医学部 放射線科)  
委員(五十音順)  
穴井洋(市立奈良病院 放射線科)  
阿保大介(北海道大学病院 放射線診断科)  
岩越真一(奈良県立医科大学 放射線科)  
米虫敦(関西医科大学総合医療センター 放射線科)  
下平政史(愛知医科大学 放射線科)  
田上秀一(久留米大学医学部 放射線科)  
中村恩(島根大学医学部 放射線科)  
山上卓士(高知大学医学部 放射線診断・IVR 学講座)
2. 外部評価委員(五十音順)  
船曳知弘(日本救急医学会、藤田医科大学病院 高度救命救急センター)
3. 日本 IVR 学会 ガイドライン委員会 統括委員



山上卓士 - 高知大学医学部 放射線診断・IVR 学教室 委員長  
掛田伸吾 - 弘前大学 放射線診断科 副委員長  
小泉淳 - 千葉大学医学部 附属病院 画像診断センター  
中井資貴 - 東京医科大学 放射線科

#### 10. 利益相反 (conflict of interest: COI)

委員全員が日本 IVR 学会の規定に従って利益相反の申請を行った。これによると、利益相反に該当する事実は以下のであった。

1. 役員・顧問職社員など(100 万円超)該当なし
2. エクイティ(株など)(利益 100 万円超か全株式の 5%以上)該当なし
3. 特許使用料(100 万円超)該当なし
4. 講演料・原稿料など(100 万円超)該当なし
5. 臨床研究(治験)(代表者としての参加)該当なし
6. 研究費(受託研究、共同研究、寄付金等)(200 万円超)該当なし
7. その他の報酬(5 万円以上)該当なし

#### 11. 資金および協力組織

本診療ガイドラインは、日本 IVR 学会の資金を得て作成した。ガイドライン委員および SR 協力者には日当は支払われず、必要時に交通費のみ支給された。

#### 12. 外部評価

本診療ガイドラインは、ガイドライン草稿が完成したところで外部評価を受け、パブリックコメントを募集し、評価内容・意見を反映して最終化を行った。なお、公開後も学会ホームページなどを通じて意見を収集し、次回改定時の資料とする予定である。

#### 13. 改訂予定

本ガイドラインは、5 年後の 2029 年に改訂予定である。ただし、その前に重要な知見が得られた場合には、必要に応じて部分改訂を検討する。

## 2. CQ 一覧

CQ 番号	CQ
1	(真性)内臓動脈瘤の治療適応は何か？
2	(真性)内臓動脈瘤に対するコイル塞栓術の有効性は？
3	内臓動脈瘤塞栓術後の再発率は？
4	内臓動脈瘤塞栓術の合併症とその対処方法は？
5	内臓動脈瘤塞栓術後の適切な経過観察方法は？

### 3. CQ クリニカル・クエスチョン(Clinical question (CQ))

#### CQ1. (真性)内臓動脈瘤の治療適応は何か？

(阿保大介、中村恩)

##### ● 投票結果

推奨度:一致率 71%(治療適応を弱く推奨する(提案する))

推奨提示:一致率 57%(強い:「実施する」、または「実施しない」ことを推奨する)

エビデンスの強さ:一致率 57%(中)

①径 2 cm 以上、②内臓動脈瘤に起因する症状、③破裂のいずれかが適合すれば治療適応となる。ただし、1)胃十二指腸動脈瘤及び脾十二指腸動脈瘤はサイズに関わらず、2)生殖年齢の女性(妊産婦を含む)、3)肝移植症例に関しては、動脈瘤のサイズや部位に関わらず積極的な治療適応とする。

##### ● 解説

内臓動脈瘤は全動脈瘤のうち 0.1-0.2%とまれな病態である(1)。内臓動脈瘤のうち 60%は脾動脈、20%は肝動脈、5-8%は上腸間膜動脈、4%は腹腔動脈、2-4%は胃・胃大網動脈、2-3%が空腸・回腸・結腸動脈、2%が脾十二指腸動脈に発生する(2、3)。

内臓動脈瘤は無症候性で、偶発的に見つかることが多い。症状として最も重篤なものは破裂による出血であり、破裂は報告によって、3.1%、19.2%、25%、36%と(4-7)頻度にばらつきが見られる。

破裂した場合の症候は、その発生部位によって異なり、腹痛や下血、貧血、腹腔内出血、後腹膜出血、黄疸、嘔吐等が報告されている(5、8-10)。一方、未破裂でも、嘔吐や腹痛、貧血といった症状を有する場合もある(5、8)ため、内臓動脈瘤に関連する症状があるような症例ではサイズに関わらず治療適応と考えられる(5、11)。

破裂時の致死率は、部位によって異なるが、概ね 20-36%と高く、腹腔動脈では 100%と非常に高い(9、10)ため、破裂例はもちろんのこと未破裂例でも予防的な治療の適応となる。

治療適応を考える上で、瘤のサイズは非常に重要である。径 20 mm 未満の内臓動脈瘤はサイズ増大速度が緩徐(0.064±0.18 cm/年)であることから、無症候性であれば経過観察でよいとする報告(12)や、径 20 mm 以上の脾動脈瘤の治療を推奨する報告(13、14)があり、径 20 mm 以上を治療適応にしている報告が多い(5、7、11、14-17)。

しかし、Society for Vascular Surgery のガイドラインでは、無症候性の脾・腎動脈瘤の一般的な治療適応を、従来用いられてきた 20 mm 以上ではなく、30 mm 以上としている(18)。近年報告された CIRSE Standards of Practice for the Endovascular Treatment of Visceral and Renal Artery Aneurysms and Pseudoaneurysms では、上記の Society for Vascular Surgery のガイドラインは「エビデンスは高くなく(強くない)、議論がある」ため、従来用いられてきた「20 mm 以上を支持する」と記載されている。血管内治療では動脈瘤が大きくなると、塞栓術に必要なコイルの数・コスト・治療時間が増加し、困難になる傾向がある。したがって本ガイドラインでは 20 mm 以上の適応を支持する。また本ガイドライン改定の際は本件

に関し再度検討する。

一方、脾十二指腸動脈瘤や胃十二指腸動脈は径 20 mm を大きく下回る径 10 mm 未満でも破裂する頻度が高い(14、19、20)ことから、サイズや症状の有無に関わらず治療適応とすべきである。妊産婦における脾動脈瘤破裂は 70–75%もの母体死亡、90–95%程度の胎児死亡につながると報告されており(13、21)、出産可能な年齢の女性に関しては、サイズや症状の有無によらず予防的な内臓動脈瘤の治療適応と考えられる(22)。門脈圧亢進症は脾動脈瘤破裂の危険因子で、肝移植症例では径 15 mm 以上で治療適応とすべきとする報告(23)がある他、肝移植症例ではサイズに関わらず内臓動脈瘤の治療の適応とする報告(24)もあり、肝移植症例に関しては、サイズや症状の有無に関わらず予防的な内臓動脈瘤の治療適応とするのが妥当と考えられる。

#### ● 参考文献

1. Kalko Y, et al. Visceral artery aneurysms. *Heart Surg Forum*, 2007. 10(1): p. E24–9.
2. Stanley J.C., N.W. Thompson, and W.J. Fry, Splanchnic artery aneurysms. *Arch Surg*, 1970. 101(6): p. 689–97.
3. Deterling R.A., Jr., Aneurysm of the visceral arteries. *J Cardiovasc Surg (Torino)*, 1971. 12(4): p. 309–22.
4. Sessa C, et al. Treatment of visceral artery aneurysms: description of a retrospective series of 42 aneurysms in 34 patients. *Ann Vasc Surg*, 2004. 18(6): p. 695–703.
5. Mazzaccaro D, et al. Treatment options for visceral artery aneurysms: ten year experience. *J Cardiovasc Surg (Torino)*, 2015. 56(3): p. 423–32.
6. Pitton M.B et al. Visceral artery aneurysms: Incidence, management, and outcome analysis in a tertiary care center over one decade. *Eur Radiol*, 2015. 25(7): p. 2004–14.
7. Regus S. and W. Lang, Rupture Risk and Etiology of Visceral Artery Aneurysms and Pseudoaneurysms: A Single-Center Experience. *Vasc Endovascular Surg*, 2016. 50(1): p. 10–5.
8. Guo B, et al. Early and intermediate results of endovascular treatment of symptomatic and asymptomatic visceral artery aneurysms. *J Vasc Surg*, 2016. 64(1): p. 140–8.
9. Shanley C.J., N.L. Shah, and L.M. Messina, Common splanchnic artery aneurysms: splenic, hepatic, and celiac. *Ann Vasc Surg*, 1996. 10(3): p. 315–22.
10. Shanley C.J., N.L. Shah, and L.M. Messina, Uncommon splanchnic artery aneurysms: pancreaticoduodenal, gastroduodenal, superior mesenteric, inferior mesenteric, and colic. *Ann Vasc Surg*, 1996. 10(5): p. 506–15.
11. Etezadi V, et al. Endovascular treatment of visceral and renal artery aneurysms. *J Vasc Interv Radiol*, 2011. 22(9): p. 1246–53.
12. Erben Y, et al. Natural history and management of splanchnic artery aneurysms in a single tertiary referral center. *J Vasc Surg*, 2018. 68(4): p. 1079–1087.
13. Abbas MA, et al. Splenic artery aneurysms: two decades experience at Mayo clinic. *Ann Vasc Surg*, 2002. 16(4): p. 442–9.
14. Rossi M, et al. CIRSE Standards of Practice for the Endovascular Treatment of Visceral and Renal Artery Aneurysms and Pseudoaneurysms. *Cardiovasc Intervent Radiol*. 2024 Jan;47(1):26–35.

15. Venturini M, et al. Endovascular Repair of 40 Visceral Artery Aneurysms and Pseudoaneurysms with the Viabahn Stent-Graft: Technical Aspects, Clinical Outcome and Mid-Term Patency. *Cardiovasc Intervent Radiol*, 2018. 41(3): p. 385–397.
16. Yasumoto T, et al. Long-term outcomes of coil packing for visceral aneurysms: correlation between packing density and incidence of coil compaction or recanalization. *J Vasc Interv Radiol*, 2013. 24(12): p. 1798–807.
17. Barrionuevo P, et al. A systematic review and meta-analysis of the management of visceral artery aneurysms. *J Vasc Surg*, 2020. 72(1S): p. 40S–45S.
18. Chaer RA, et al. The Society for Vascular Surgery clinical practice guidelines on the management of visceral aneurysms. *J Vasc Surg*. 2020 Jul;72(1S):3S–39S.
19. Moore E, et al. Surgical management of peripancreatic arterial aneurysms. *J Vasc Surg*, 2004. 40(2): p. 247–53.
20. Corey MR, et al. The natural history of splanchnic artery aneurysms and outcomes after operative intervention. *J Vasc Surg*, 2016. 63(4): p. 949–57.
21. Caillouette JC and EB Merchant, Ruptured splenic artery aneurysm in pregnancy. Twelfth reported case with maternal and fetal survival. *Am J Obstet Gynecol*, 1993. 168(6 Pt 1): p. 1810–1; discussion 1811–3.
22. Bjorck M, et al. Editor's Choice – Management of the Diseases of Mesenteric Arteries and Veins: Clinical Practice Guidelines of the European Society of Vascular Surgery (ESVS). *Eur J Vasc Endovasc Surg*, 2017. 53(4): p. 460–510.
23. Lee PC, et al. Management of splenic artery aneurysms: the significance of portal and essential hypertension. *J Am Coll Surg*, 1999. 189(5): p. 483–90.
24. Sousa J, D. Costa, and A. Mansilha, Visceral artery aneurysms: review on indications and current treatment strategies. *Int Angiol*, 2019. 38(5): p. 381–394

## CQ2. (真性)内臓動脈瘤に対するコイル塞栓術の有効性は？

(阿保大介、中村恩)

- 投票結果

推奨度: 一致率 57%(有効性を弱く推奨する(提案する))

推奨提示: 一致率 57%(強い:「実施する」、または「実施しない」ことを推奨する)

エビデンスの強さ: 一致率 57%(中)

- 回答

内臓動脈瘤に対するコイル塞栓術は高い有効性が示されている。

- 解説

治療法の選択肢には IVR と外科手術がある。ただし、外科手術と一口に言っても、動脈瘤切除、結紮術、バイパス術等手法は多岐に渡る。また症例によっては IVR と外科手術を組み合わせることもあり得る。低侵襲性と短時間で出血コントロールができること、致死率が低いことから IVR を第一選択とする(1)という報告もあるが、内臓動脈瘤に対する IVR と外科手術の有効性を前向きに比較した良質なエビデンスがないのが現状である。外科手術と比べて IVR の方が、在院期間も短く、心血管合併症が少なかったと報告するシステムティックレビュー/メタアナリシス(2)もあることを参考にすれば、IVR を治療の第 1 選択とすることを基本にしつつ、血管外科医と治療方針を議論して患者にとって最適な治療を提供できるようにするべきである。

内臓動脈瘤に対する IVR の代表的な治療法はコイルを用いた動脈塞栓術(コイル塞栓術)である。近年、内臓動脈瘤の IVR としての第 1 選択肢としてのステントグラフト内挿術(3)の治療成績も報告され、治療後初期の少数例での血栓閉塞を除き、36 ヶ月での長期開存も報告されているが、本邦では真性内臓動脈瘤に対する治療に用いた場合の保険償還が認められていないため一般的ではない。

コイル塞栓術の方法として、動脈瘤内をコイルで充填し、親血管温存を目指す瘤内塞栓(1、4-7)、動脈瘤部の親血管(正常動脈)を遠位と近位で挟み込む親血管塞栓術/孤立化/サンドイッチ法(8)、それらの組み合わせ(9、10)が一般的である。側副路発達が期待できず、親血管温存が必要な場合には瘤内塞栓の適応となる。瘤内塞栓術における補助技術として、動脈瘤頸部の広い症例に対してバルーン補助下(11)或いはステント補助下(4、8)でのコイル塞栓術も報告されている。

使用するコイルは、Pushable coil が基本デバイス(8)であったが、脳動脈瘤に対するコイル塞栓術に順じた離脱式コイルでの治療報告が増えている(1、4)。本邦でも 2008 年に電気離脱式コイルの体幹部での使用が保険償還で正式に認められ、瘤内塞栓に最適化されたコイルデザイン、種々のコイルの太さや長さが選択できるようにラインナップが拡充されてきており、離脱式コイルでの内臓動脈瘤の瘤内塞栓術の報告が増えてきている(5-7)。

コイル塞栓術のエンドポイントは、塞栓術直後の血管造影において動脈瘤血流の完全消失が得られるまでコイルを十分充填することが一般的であり、技術的成功率は 80-100%と極めて高い(1、4-8、10)。一方、瘤内塞栓には全例成功したものの、6例(27.3%)で望まない親血管閉塞を生じたとの報告(7)もある。親血管閉塞が許容されないと考えられる部位については、補助技術の併用も一つの手であるが、コイル

塞栓術の適応そのものについても慎重に判断することが望ましい。

一方、コイル塞栓術直後では完全な血流消失を得られていても、経過観察期間中に動脈瘤内で coil compaction (4.3%) したり、動脈瘤の血流が再開通 (26%) したりする現象が報告されている (6)。本報告では、内臓動脈瘤で初めてコイル容積の割合 (Volume embolization ratio: VER) を用いた塞栓効果の評価が実施された。20 mm 未満の瘤径に対し、20 mm 以上の瘤径で有意に VER が低い ( $22 \pm 8\%$  対  $15 \pm 6\%$ ) ことが示され、VER が 24% を超えている場合には再開通がなかったとしている (6)。VER による評価が実施された内臓動脈瘤の治療成績として、22% を超えていれば動脈瘤の頸部残存は生じるものの追加治療は要さなかった (5)、VER 29% が無再発の指標であるとの報告 (4) もある。瘤内をコイル塞栓した場合、コイル塊により血管造影での動脈瘤内の血流が観察しにくくなる結果、完全な血流消失を得られていると術者が誤認して、塞栓のエンドポイントの過小評価が生じる可能性がある。従って、血管造影における視覚的な評価が重要であるのは論をまたないが、VER をコイル塞栓術のエンドポイントの客観的指標の一つとして用いることには妥当性があると考えられる。

内臓動脈瘤のコイル塞栓術において、血流を停滞させるためにはコイルを密に充填する必要があることは、上述の通りである。また、密にコイルを充填するためには、複数の離脱式コイルを用いて、コイル内に、より小さな 2 次コイル径のコイルを追加していく手法が一般的である一方、適正な離脱式コイル使用本数や Pushable coil との使い分けについては明らかではない。そこで瘤内塞栓術では上述したように VER 24% を指標とした場合に、それを充足するために理論的に必要な総コイル長を算出し例示した (参考資料参照)。親血管塞栓術に関しては、離脱式コイル単独での完全閉塞を得るためには、塞栓距離が 31.5 mm、VER が 48.5% 必要であったとの報告が見られる (12)。内臓動脈瘤において親血管塞栓術を実施する場合に参考となるデータであるため、これを充足するために理論的に必要な総コイル長も算出し例示した (参考資料参照)。これによると、瘤内塞栓術を行う際、20 mm 大の瘤では 20~34 本、30 mm 大では 68~114 本のコイルが必要になる。なお、コイルの使用本数を少なくすることを意図して疎にコイル塞栓を行い、遅発性の瘤内血栓化を期待することはエビデンスがないため避けなければならない。

#### 塞栓率とコイル使用例

##### 【瘤内塞栓術】

##### 【20 mm 球体 (4188.79 mm<sup>3</sup>)】

.014 inch coil 1012 cm → 24.0% (例: 30 cm のものを利用すれば 34 本、50 cm のものを利用すれば 20 本)

##### 【30 mm 球体 (14138.17 mm<sup>3</sup>)】

.014 inch coil 3416 cm → 24.0%

30 cm のものを利用すれば 114 本、50 cm のものを利用すれば 68 本

##### 【親動脈塞栓】

論文 (Hongo N, et al. Vessel Occlusion using Hydrogel-Coated versus Nonhydrogel Embolization Coils in Peripheral Arterial Applications: A Prospective, Multicenter, Randomized Trial. J Vasc Interv Radiol. 2021 Apr;32(4):602-609.) を参照。

Nonhydrogel group では Embolization length: 31.95mm、Packing density: 46.5% を前提条件とし、親動脈

塞栓術は、5mm、10mm、20mm の円柱を想定。

【5 mm 円柱】

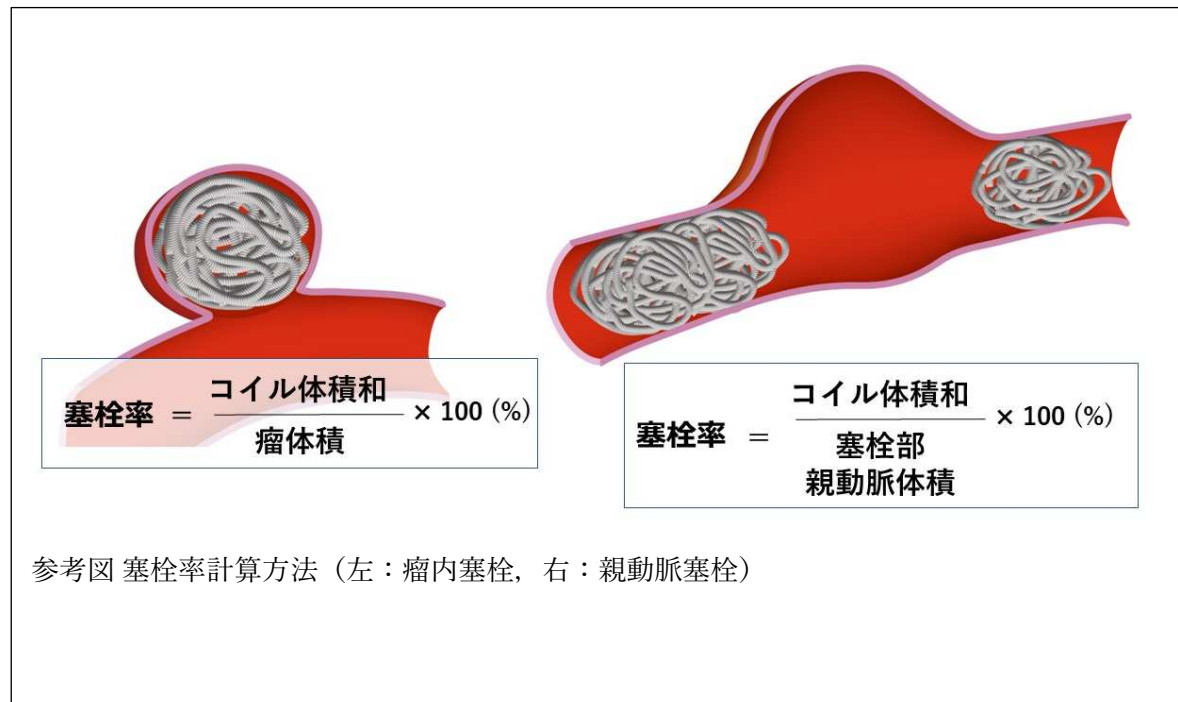
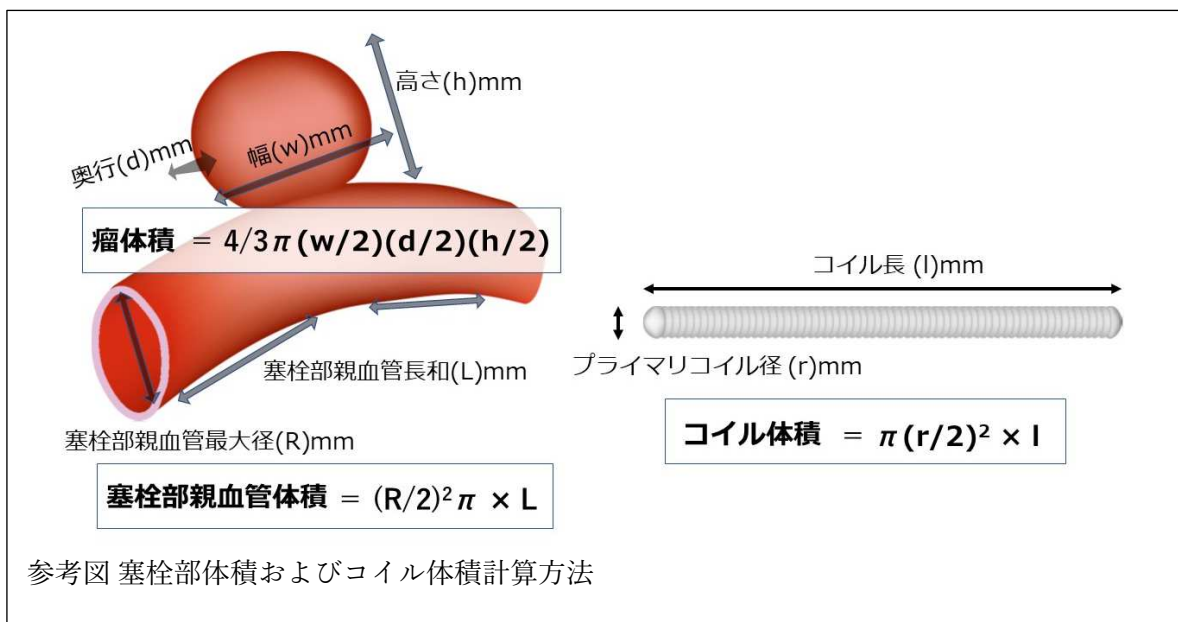
627.3 mm<sup>3</sup> (Packing density: 46.5%) → 293.7 cm (最長の 50 cm のものを利用すれば 6 本)

【10 mm 円柱】

2,509.3 mm<sup>3</sup> (Packing density: 46.5%) → 1166.8 cm (最長の 50 cm のものを利用すれば 24 本)

【20 mm 円柱】

10,037.4 mm<sup>3</sup> (Packing density: 46.5%) → 4667.4 cm (最長の 50 cm のものを利用すれば 94 本)





● 参考文献

1. Martinelli O, et al. Single-Center Experience in the Treatment of Visceral Artery Aneurysms. *Ann Vasc Surg*, 2019. 60: p. 447-454.
2. Barrionuevo P, et al. A systematic review and meta-analysis of the management of visceral artery aneurysms. *J Vasc Surg*, 2019. 70(5): p. 1694-1699.
3. Venturini M, et al. Endovascular Repair of 40 Visceral Artery Aneurysms and Pseudoaneurysms with the Viabahn Stent-Graft: Technical Aspects, Clinical Outcome and Mid-Term Patency. *Cardiovasc Intervent Radiol*, 2018. 41(3): p. 385-397.
4. Wojtaszek M, et al. Selective occlusion of splenic artery aneurysms with the coil packing technique: the impact of packing density on aneurysm reperfusion correlated between contrast-enhanced MR angiography and digital subtraction angiography. *Radiol Med*, 2019. 124(6): p. 450-459.
5. Goto T, et al. Combination of the double-microcatheter technique and triaxial system in coil packing for visceral and renal artery aneurysms. *Acta Radiol*, 2019. 60(8): p. 1057-1062.
6. Yasumoto T, et al. Long-term outcomes of coil packing for visceral aneurysms: correlation between packing density and incidence of coil compaction or recanalization. *J Vasc Interv Radiol*, 2013. 24(12): p. 1798-807.
7. Ikeda O, et al. Nonoperative management of unruptured visceral artery aneurysms: treatment by transcatheter coil embolization. *J Vasc Surg*, 2008. 47(6): p. 1212-9.
8. Etezadi V, et al. Endovascular treatment of visceral and renal artery aneurysms. *J Vasc Interv Radiol*, 2011. 22(9): p. 1246-53.
9. Venturini M, et al. Endovascular Treatment of Visceral Artery Aneurysms and Pseudoaneurysms in 100 Patients: Covered Stenting vs Transcatheter Embolization. *J Endovasc Ther*, 2017. 24(5): p. 709-717.
10. Regus S and W Lang, Rupture Risk and Etiology of Visceral Artery Aneurysms and Pseudoaneurysms: A Single-Center Experience. *Vasc Endovascular Surg*, 2016. 50(1): p. 10-5.
11. Onal Y, C. Samanci, and E.D. Cicek, Double-Lumen Balloons, Are They Only Useful in Neurointerventions? Preliminary Outcomes of Double-Lumen Balloon-Assisted Embolization of Visceral Artery Aneurysms. *Vasc Endovascular Surg*, 2020. 54(3): p. 214-219.
12. Hongo N, et al. Vessel Occlusion using Hydrogel-Coated versus Nonhydrogel Embolization Coils in Peripheral Arterial Applications: A Prospective, Multicenter, Randomized Trial. *J Vasc Interv Radiol*, 2021. 32(4): p. 602-609 e1

## CQ3.内臓動脈瘤塞栓術後の再発率は？

(田上秀一、中村恩)

### ● 投票結果

推奨度:一致率 71%(再発率を弱く推奨する(提案する))

推奨提示:一致率 86%(弱い:「実施する」、または「実施しない」ことを推奨する)

エビデンスの強さ:一致率 57%(中)

### ● 回答

コイル塞栓術後の再開通率は0~26%と様々である。親動脈塞栓による孤立化・サンドイッチ法と比較して瘤内塞栓を行った症例での再開通率が高く、さらに瘤内パッキングを行った症例では動脈瘤サイズの大きな病変、瘤内 VER が低い病変で再開通率が高い。

### ● 解説

未破裂真性内臓動脈瘤に対するコイル塞栓術後の再開通率には、0%~26%と様々な報告がみられる(1-4)。その要因として、過去のケースシリーズでは症例数が限られる上に異なった塞栓方法、発生部位、サイズの動脈瘤が含まれ、それらが再開通率にも影響を与えている要因であるためと考えられる。

未破裂内臓動脈瘤の塞栓方法には瘤内塞栓術(1-6)、親動脈塞栓による親動脈塞栓による孤立化・サンドイッチ法(1、2)、それらの組み合わせ(2)がある。孤立化・サンドイッチ法は灌流臓器に十分な側副血行がみられ虚血の危険性が低い場合に有効な治療法であり、脾動脈瘤や総肝動脈瘤に適用される。側副血行に乏しく、且つ親動脈塞栓が臓器虚血の危険性が高いと判断される場合は瘤内塞栓術が適用され、腎動脈瘤や上腸間膜動脈瘤が対象となる。

過去のケースシリーズでは、孤立化・サンドイッチ法と瘤内塞栓法の症例が混在した報告では孤立化・サンドイッチ法再開通率 0%の報告がある(1)一方で、別の報告では孤立化・サンドイッチ法で 0%、瘤内塞栓法で 13%であったとされており(2)、瘤内塞栓法での再開通率が高い傾向にある。さらに瘤内塞栓術のみの症例を検討した報告では、瘤内の coil compaction がみられた症例が 4.3%、瘤内に血流の再開通がみられた症例が 26%としている(3)。瘤体積に対する VER を検討すると、再開通のなかった症例の平均 VER が 22%と高かったのに対し、再開通がみられた症例は 11%と低く、また 24%以上の VER が得られた症例では再開通はみられなかったとしている(3)。VER の高さが再開通予防に寄与すると考えられた。これは過去の脳動脈瘤での検討で、VERが高い(25%以上)と動脈瘤の安定した塞栓効果が得られ、低い(25%未満)と再開通率が高いと報告された結果(7)とほぼ同等の VER の指標となっている。これらの結果を踏まえると、側副血行が十分で瘤内塞栓術が困難な動脈瘤形態の病変は孤立化・サンドイッチ法を行う、瘤内塞栓術を行う場合には可能な限り高いVER(24-25%以上)を目指してコイルの充填を行うことで、再開通率を低下させることが可能となると考えられる。

### ● 参考文献

1. Ikeda O, et al. Nonoperative management of unruptured visceral artery aneurysms: treatment by transcatheter coil embolization. J Vasc Surg. 2008 Jun;47(6):1212-9.

2. Koganemaru M, et al. Follow-up of true visceral artery aneurysm after coil embolization by three-dimensional contrast-enhanced MR angiography. *Diagn Interv Radiol*. 2014 Mar-Apr;20(2):129-35.
3. Yasumoto T, et al. Long-term outcomes of coil packing for visceral aneurysms: correlation between packing density and incidence of coil compaction or recanalization. *J Vasc Interv Radiol*. 2013 Dec;24(12):1798-807.
4. Sessa C, et al. Treatment of visceral artery aneurysms: description of a retrospective series of 42 aneurysms in 34 patients. *Ann Vasc Surg*. 2004 Nov;18(6):695-703.
5. Wojtaszek M, et al. Selective occlusion of splenic artery aneurysms with the coil packing technique: the impact of packing density on aneurysm reperfusion correlated between contrast-enhanced MR angiography and digital subtraction angiography. *Radiol Med*. 2019 Jun;124(6):450-459.
6. Martinelli O, et al. Single-Center Experience in the Treatment of Visceral Artery Aneurysms. *Ann Vasc Surg*. 2019 Oct;60:447-454.
7. Yagi K, et al. Evaluation of aneurysm stability after endovascular embolization with Guglielmi detachable coils: correlation between long-term stability and volume embolization ratio. *Neurol Med Chir (Tokyo)*. 2005 Nov;45(11):561-5; discussion 565-6

## CQ4.内臓動脈瘤塞栓術の合併症とその対処方法は？

(田上秀一、中村恩)

### ● 投票結果

推奨度:一致率 100%(行うことを弱く推奨する(提案する))

推奨提示:一致率 100%(弱い:「実施する」、または「実施しない」ことを推奨する)

エビデンスの強さ:一致率 71%(弱)

### ● 回答

重要な合併症として、虚血性合併症と出血性合併症が考えられる。虚血性合併症はコイルやステントグラフトなどの留置物質に起因する血栓症や遠位塞栓、あるいは親動脈塞栓に起因する血流障害によるものが起こりうる。予防には親動脈の温存および血栓症予防のための抗血栓療法が有効である。

### ● 解説

未破裂内臓動脈瘤に対して IVR を検討する上で、合併症を考慮して治療適応を検討することは非常に重要である。近年のメタ解析では、腎動脈瘤に関する集計では合併症発生率は外科的治療で 12.4%に対して IVR では 10.5%で、外科的治療に対する優位性は報告されている(1)。未破裂内臓動脈瘤に対するコイルを用いた塞栓術には、出血性合併症と虚血性合併症が起こりうる。出血性合併症は報告の頻度は少ないが、親動脈や瘤壁の損傷によるものが考えられ、過去の報告ではガイドワイヤ操作による脾動脈損傷に伴う脾臓内出血の報告がある(2)。IVR には、動脈壁・瘤壁の損傷を避けるために、可能な限り柔軟かつ細径のデバイスを使用し、慎重な操作が必要となる。

虚血性合併症の報告はコイル塞栓術やステントグラフト留置術の際に比較的多く見られる。発生機序としては、コイルやステントグラフトなどの留置物質に起因する血栓症や遠位塞栓、あるいは親動脈塞栓や血管損傷(動脈解離)後の狭窄に起因する血流障害によるものが起こりうる。コイルに関するものでは、コイルの親動脈への逸脱も生じうる合併症であり、過去のメタ解析では脾動脈瘤治療の 9%、腎動脈瘤治療の 29%に生じたとされている(1)。また血栓症も治療中早期に発生するものと、術後の経過観察中に発生するものもある。過去の文献では内臓動脈瘤塞栓術において 3%に術中の血栓塞栓症が、21%に術後の血栓症によると思われる臓器虚血を生じている(3)。また別の報告では術後 15%に腎梗塞および脾梗塞を生じている(4)。また同一報告の治療法別・部位別の集計では、脾動脈瘤に対して親動脈塞栓が行われた 6 例と瘤内塞栓が行われた 5 例の集計で、瘤内塞栓症例では 2 例(40%)で部分脾梗塞を生じたのに対し、親動脈塞栓症例では 6 例全例(100%)で部分脾梗塞を生じている(5)。このことから、瘤内塞栓が可能であれば、親動脈を温存することで臓器虚血の危険性を減じることができると考えられる。部分脾梗塞は臨床的に問題となることは少ないが、発熱や疼痛の症状を来すことは多く、また過去の報告でステントグラフト留置後ではあるが血栓症によって脾梗塞と膿瘍を合併し、脾臓摘出を行った症例もある(2)。術中の血栓症予防に関しては、内臓動脈瘤治療に関する報告はみられないが、脳動脈瘤治療においてカテーテルのヘパリン加生理食塩水による持続環流や全身ヘパリン加によって有意に虚血性合併症を減じることができると報告されている(6)。また、血栓症の予防には同様に脳動脈瘤に対するコイル塞栓術において比較検討がなされた報告があり、369 例の脳動脈瘤に対する症

例のうち虚血性合併症は 11 例(2.9%)に発生し、抗血小板薬が投薬されていなかった 25 例のうち 4 例(16%)に生じ、治療後のみに投薬されていた 86 例中 2 例(2.3%)、治療前後で投薬されていた群では 258 例中 5 例(1.9%)に生じたとしている(6)。血栓症の予防には、治療前から治療後にかけての抗血小板剤投薬が有用であると考えられる。

● 参考文献

1. Barrionuevo P, et al. A systematic review and meta-analysis of the management of visceral artery aneurysms. *J Vasc Surg.* 2019 Nov;70(5):1694-1699.
2. Martinelli O, et al. Single-Center Experience in the Treatment of Visceral Artery Aneurysms. *Ann Vasc Surg.* 2019 Oct;60:447-454.
3. Etezadi V, et al. Endovascular treatment of visceral and renal artery aneurysms. *J Vasc Interv Radiol.* 2011 Sep;22(9):1246-53.
4. Ikeda O, et al. Nonoperative management of unruptured visceral artery aneurysms: treatment by transcatheter coil embolization. *J Vasc Surg.* 2008 Jun;47(6):1212-9.
5. Laganà D, et al. Multimodal approach to endovascular treatment of visceral artery aneurysms and pseudoaneurysms. *Eur J Radiol.* 2006 Jul;59(1):104-11.
6. Choi J, et al. Safety of heparin loading during endovascular embolization in patients with aneurysmal subarachnoid hemorrhage. *Clin Neurol Neurosurg.* 2021 Feb;201:106453.
7. Yamada, et al. Effect of antiplatelet therapy on thromboembolic complications of elective coil embolization of cerebral aneurysms. *AJNR Am J Neuroradiol.* 2007 Oct;28(9):1778-82.

## CQ5.内臓動脈瘤塞栓術後の適切な経過観察方法は？

(小金丸雅道、中村恩)

### ● 投票結果

推奨度:一致率 71%(行うことを弱く推奨する(提案する))

推奨提示:一致率 57%(弱い:「実施する」、または「実施しない」ことを推奨する)

エビデンスの強さ:一致率 42%(弱)

### ● 回答

内臓動脈瘤塞栓術後の経過観察の方法は、computed tomography (CT)、magnetic resonance imaging (MRI)、ultrasound (US)、digital subtraction angiography (DSA) と様々なモダリティを用いた報告がある。CT、MRI、US は造影と非造影法が含まれるが、動脈瘤塞栓部の再開通の検出、塞栓後の血行動態評価、および臓器虚血障害を含めた塞栓術後の合併症の診断は、contrast enhanced magnetic resonance angiography (CE-MRA) が正確で非侵襲的手法であると考えられる。ただし、経過観察中に再開通を含めた異常が観察され、再治療を考慮すべき場合は、適宜 DSA 検査等を検討する。

### ● 解説

コイル塞栓術後の経過観察プロトコルには十分な一貫性がない。造影 CT、および造影 CT と造影またはドップラーUS を併用した報告が比較的多くみられる(1-4)。報告によってはCTに加え、MRI や DSA も併用した報告も散見される(5)。また、CT のみで経過観察を施行する報告(6-9)も存在し、治療後の経過観察に使用されるモダリティは様々である。CT は、金属アーチファクトに伴う完全な動脈瘤閉塞を特定できず、正確なコイル塞栓術後の動脈瘤を評価することが困難とされる(10-16)。言い換えれば、動脈瘤塞栓部の再開通や coil compaction が見落とされる可能性がある。

DSA は動脈瘤塞栓術後の評価方法の一つである(5、10、11)。ただし、侵襲的検査であり、少なくとも塞栓後の定期的な観察方法として最適ではない。また塞栓術後の動脈瘤の頸部を含めた再開通や coil compaction は、coil mass による放射線不透過性に伴い、部分的または完全にマスクされ、その結果、正確な血流評価が困難な例も、わずかながら指摘されている(17)。しかし、動脈瘤塞栓後の再治療を考慮すべき場合、問題となる臓器虚血や、側副路形成に伴う二次性動脈瘤形成時には、考慮されるべき検査法の一つであり、症例によって DSA は必要な検査になりえる。

造影剤を用いた US (CEUS) やドップラーUS は、塞栓術後の評価法として用いられる(18)。CEUS は、少量の造影剤を使用してコイル塞栓術後の動脈瘤の状態を評価でき、低コストで非侵襲的かつ安全な方法である。ドップラーUS に関しては、さらに造影剤を必要とせず、より低コストでの経過観察が可能である(1、2、19)。しかし US は、いくつかの欠点が存在する。これは、検査施行者の経験に強く依存すること、患者の体型(肥満など)、動脈壁の石灰化、coil mass と親動脈の位置関係(親動脈の腹側に coil mass が存在する場合など)、および消化管内腔ガスの影響などが挙げられる(12)。

MRI による評価は、CE-MRA を用いて coil mass、血行動態、および臓器梗塞や虚血障害を評価するのに十分と報告されている(12-16)。近年使用される金属コイルは、プラチナで構成されており非強磁性である。したがってプラチナ製コイルは、MRI において、わずかなアーチファクトを生成する可能性があるが、

評価不可能なアーチファクトは、ほぼないとされる(12-16)。考慮すべき点は、造影剤は腎機能障害のリスクやアレルギー反応の可能性などである。ガドリニウムはより高いコストと関連性が高い。このため非造影 MRA も、動脈瘤塞栓後の評価の一つの方法であるため(20)、症例によっては非造影 MRA での評価も考慮されるが、同方法の報告数は少なく、造影検査が可能であれば CE-MRA の有用性が高い。現時点で CE-MRA は、動脈瘤再開通の検出、塞栓後の側副路の状態を含めた血行動態評価、およびコイル塞栓術後の合併症の特定のために、正確で優れた非侵襲的手法と考える。

経過観察期間は、塞栓後 1、3、6、12、24 か月後を必要とする報告が多いが(1、6、7、12、16、21)、推奨される明確な期間は定まっていない。コイル閉塞が安定している場合においても、塞栓後 2 から 4 年のフォローアップ期間が理想的とも推測されている(9、12、16、22)。動脈瘤頸部再開通、新たな動脈瘤の形成が危惧される症例、および他の臨床的合併症が観察された場合は、DSA や CE-MRA による、さらなる経過観察期間の延長や再治療の必要性が考慮される。

## ● 参考文献

1. Mazzaccaro D, et al. Treatment options for visceral artery aneurysms: ten year experience. *J Cardiovasc Surg (Torino)*. 2015 Jun;56(3):423-32.
2. Sessa C, et al. Treatment of visceral artery aneurysms: description of a retrospective series of 42 aneurysms in 34 patients. *Ann Vasc Surg*. 2004 Nov;18(6):695-703.
3. Rossi M, et al. Wide-neck renal artery aneurysm: parenchymal sparing endovascular treatment with a new device. *BMC Urol*. 2014 May 28;14:42.
4. Gabelmann A, et al. Endovascular treatment of visceral artery aneurysms. *J Endovasc Ther*. 2002 Feb;9(1):38-47.
5. Etezadi V, et al. Geisbüsch P. Endovascular treatment of visceral and renal artery aneurysms. *J Vasc Interv Radiol*. 2011 Sep;22(9):1246-53.
6. De Santis F, et al. Multiple Pancreatoduodenal Artery Arcade Aneurysms Associated with Celiac Axis Root Segmental Stenosis Presenting as Aneurysm Rupture. *Ann Vasc Surg*. 2015 Nov;29(8):1657.e1-7.
7. Zhang X, et al. Endovascular Treatment of Ruptured Pancreaticoduodenal Artery Aneurysm with Celiac Axis Stenosis. *Ann Vasc Surg*. 2019 May;57:273.e1-273.e5.
8. Kasirajan K, et al. Endovascular management of visceral artery aneurysm. *J Endovasc Ther*. 2001 Apr;8(2):150-5.
9. Chiesa R, et al. Visceral artery aneurysms. *Ann Vasc Surg*. 2005 Jan;19(1):42-8.
10. Tulsyan N, et al. The endovascular management of visceral artery aneurysms and pseudoaneurysms. *J Vasc Surg*. 2007 Feb;45(2):276-83; discussion 283.
11. Yamamoto S, et al. Transcatheter coil embolization of splenic artery aneurysm. *Cardiovasc Intervent Radiol*. 2008 May-Jun;31(3):527-34.
12. Koganemaru M, et al. Follow-up of true visceral artery aneurysm after coil embolization by three-dimensional contrast-enhanced MR angiography. *Diagn Interv Radiol*. 2014 Mar-Apr;20(2):129-35.
13. Iryo Y, et al. Evaluation of contrast-enhanced MR angiography in the follow-up of visceral arterial aneurysms after coil embolization. *Acta Radiol*. 2013 Jun;54(5):493-7.

14. Ikeda O, et al. Nonoperative management of unruptured visceral artery aneurysms: treatment by transcatheter coil embolization. *J Vasc Surg.* 2008 Jun;47(6):1212–9.
15. Kawai T, et al. Time-resolved magnetic resonance angiography as a follow-up method for visceral artery aneurysm treated with coil-embolisation. *Pol J Radiol.* 2018 Apr 10;83:e137–e142.
16. Yasumoto T, et al. Long-term outcomes of coil packing for visceral aneurysms: correlation between packing density and incidence of coil compaction or recanalization. *J Vasc Interv Radiol.* 2013 Dec;24(12):1798–807.
17. Farb RI, et al. Surveillance of intracranial aneurysms treated with detachable coils: a comparison of MRA techniques. *Neuroradiology.* 2005 Jul;47(7):507–15.
18. Piscaglia F, et al. Contrast enhanced ultrasonography for the evaluation of coil embolization of splenic artery aneurysm. *Circulation.* 2010 Sep 14;122(11):e451–4.
19. Saltzberg SS, et al. Is endovascular therapy the preferred treatment for all visceral artery aneurysms? *Ann Vasc Surg.* 2005 Jul;19(4):507–15.
20. Maruno M, et al. Unenhanced magnetic resonance angiography with time-spatial labeling inversion pulse for evaluating visceral artery aneurysms after endosaccular packing with detachable coils: preliminary results. *J Vasc Interv Radiol.* 2013 Feb;24(2):289–93.
21. Guo B, et al. Early and intermediate results of endovascular treatment of symptomatic and asymptomatic visceral artery aneurysms. *J Vasc Surg.* 2016 Jul;64(1):140–8.
22. Dave B, et al. Percutaneous transcatheter arterial embolization of inferior pancreatico-duodenal artery aneurysms associated with celiac artery stenosis or occlusion. *Catheter Cardiovasc Interv.* 2010 Apr 1;75(5):663–72.



## 4. 外部評価の結果

船曳知弘先生(日本救急医学会、藤田医科大学病院 高度救命救急センター)に外部評価をしていただいた。

外部評価によって、

- (1) 記載は「破裂した場合の症状は…」であるが、症状だけではなく、腹腔内出血や後腹膜出血などの徴候に相当する部分も記載されている。このため、「破裂した場合の症候は…」とすることにより、「症状」と「徴候」を含むため、加筆変更が良いとの指摘をいただき、同表現に変更した。
- (2) 「20 mm未満の瘤径(22±8%)に対し、20 mm以上の瘤径(15±6%)で有意にVERが低いことが示され…」→「20 mm未満の瘤径に対し、20 mm以上の瘤径で有意に VER が低い(22±8%対 15±6%)ことが示され…」の方がわかりやすいと指摘をいただき、同表現に変更した。
- (3) US や DSA、CE-MRA、CEUS などの略語の初出では、フルスペリングの方が良いのではないかと指摘があり、本文中にフルスペリングで加筆した。
- (4) 他、指摘いただいた、いくつかの重複する本文中の表現を統一した。
- (5) 文献の記載方法の統一指示があり、同様に修正した。

外部評価をしていただいた船曳知弘先生に感謝する。

## 利益相反 (conflict of interest: COI) に関する開示

「コイルガイドライン(内臓動脈瘤)」作成に携わったガイドライン統括委員会、ガイドライン策定委員会、システマティックレビューチームには企業との経済的な関係につき、下記の項目について、各委員、協力者から利益相反状況の申告を得た。

申告された企業名を下記に記す(対象期間は2020年4月1日から2023年3月31日)、企業名は2023年3月時点の名称とした。

### 診療ガイドライン策定参加者と1親等内家族のCOI自己申告項目の開示基準額

- ①企業や営利を目的とした団体の役員、顧問職の有無と報酬額(100万円/企業/年以上)
- ②株の保有と、その株式から得られる利益(最近1年間の本株式による利益)(100万円/企業/年以上)
- ③企業や営利を目的とした団体から特許使用料として支払われた報酬(100万円/企業/年以上)
- ④1つの企業や営利を目的とした団体より、会議の出席(発表、助言など)に対し支払われた日当、講演料などの報酬(50万円/企業/年以上)
- ⑤1つの企業や営利を目的とした団体がパンフレット、座談会記事などの執筆に対して支払った原稿料(50万円/企業/年以上)
- ⑥1つの企業や営利を目的とした団体が提供する研究費(産学共同研究、受託研究、治験など)(100万円/企業/年以上)
- ⑦1つの企業や営利を目的とした団体が提供する奨学(奨励)寄附金(100万円/企業/年以上)
- ⑧企業などが提供する寄附講座(企業などからの寄附講座に所属し、寄附金が実際に割り当てられた100万円以上のもの)
- ⑨その他の報酬(研究とは直接に関係しない旅行、贈答品など)(5万/企業/年以上)

### 診療ガイドライン策定参加者にかかる組織COI申告項目と開示基準額

- ①1つの企業や営利を目的とした団体が提供する研究費(産学共同研究、受託研究、治験など)(1,000万円/企業/年以上)
  - ②1つの企業や営利を目的とした団体が提供する奨学(奨励)寄附金(200万円/企業/年以上)
- これによると、利益相反に該当する事実は以下であった。

### 診療ガイドライン統括委員会参加者のCOI開示(個人COI)

山上卓士(高知大学医学部放射線診断・IVR学教室 教授)

- ⑦ゲルベ・ジャパン株式会社、富士フイルム富山化学、くぼかわ病院、尚賢会

### 診療ガイドライン策定委員会・システマティックレビューチーム参加者のCOI開示(個人COI)

米虫敦(関西医科大学総合医療センター講師)

- ④メディコスヒラタ

穴井洋(市立奈良病院 放射線科)

- ⑤ハイレックスコーポレーション、バイオメディカルソリューションズ、キヤノンメディカル